

- Campohermoso, Omar. 2020. *Odontología legal y forense*. La Paz: Edición Digital.
- Carjevski, Grimaldo. 2009. "Rugoscopia, queiloscopya, oclusografía y ocloradiografía como métodos de identificación en odontología forense. Una revisión de la literatura". *Acta Odontológica Venezolana*, 48(29). Acceso el 5 de febrero de 2023. <https://n9.cl/qdyli>
- Carrillo, Agustín y Víctor González. 2018. "Criterios odontológicos en la identificación forense de subadultos" *Revista ADM*, 75(6), 322-325. Acceso el 5 de febrero de 2023. <https://n9.cl/36bdt>
- Castillo, Andrea. 2021. *Queiloscopya como método odontológico para la identificación humana. Revisión sistemática*. Trabajo de investigación previa obtención del título de Odontóloga. Universidad Católica de Santiago de Guayaquil.
- Chuquimarca, Berio y Johanna Simbaña. 2018. *Estudio radiográfico de cambios estructurales de tejidos dentarios y materiales de restauración sometidos in vitro a altas temperaturas con fines forenses*. Trabajo de investigación previa obtención del título de Odontólogo. Universidad Central del Ecuador.
- Córdova, Shirley. 2020. *Ficha queiloscopya odontológica forense para la identificación humana. Riobamba 2019*. Trabajo de investigación previa obtención del título de Odontóloga. Universidad Nacional de Chimborazo.
- Correa, Alberto Issac. 1990. *Estomatología forense*. Mexico: Trillas.
- Criminalística de México. 2017. *Identificación forense*. Acceso el 5 de febrero de 2023. <https://n9.cl/x7qli>
- Faraz, Mohammed, Arishiya Fairozekhan, Subraya Bhat y Ritesh Meneses. 2022. *Forensic odontology*. Acceso el 5 de febrero de 2023. <https://n9.cl/p2cb1>
- Federación Mexicana de Criminología y Criminalística [FMCC]. 2018. *¿Qué son los métodos de identificación forense?* Acceso el 5 de febrero de 2023. <https://n9.cl/qholu>
- Hernández, Roberto y Christian Mendoza. 2018. *Metodología de la investigación*. México: Mc Graw Hill.
- Institución Nacional de Ciencias Forenses [Inacif]. 2017. *La identificación humana forense*. Acceso el 5 de febrero de 2023. <https://n9.cl/12rwh>
- Lizcano, Keidys y Francisco Omaña. 2019. *La importancia de la odontología forense como un método de identificación en Colombia y la necesidad de ampliar su normatividad*. Trabajo de investigación previa obtención del título de Tecnólogo en Investigación Criminal. Universidad Libre de Colombia.
- Mancheno, Marcelo, Verónica Cáceres, María Lucena, María Galarza y Jorge Quintana. 2020. "Ficha de registro odontológico con fines forenses". *Redipe*, 9(2). <https://doi.org/10.36260/rbr.v9i2.923>
- Medina, Verónica. 2018. *Estimación de la estatura por medio de la odontometría con fines en odontología legal en tres etnias del Ecuador (Shuar, Kichwa Amazónicos y Puruhá)*. Trabajo de investigación previa obtención del título de Odontóloga. Universidad Central del Ecuador.
- Molina, Santiago. 2018. *El odontograma como medio probatorio para la identificación de los cadáveres*. Trabajo de investigación previa obtención del título de Abogado de los Tribunales Juzgados de la República. Universidad Central del Ecuador.
- Muñoz, María Luisa et al. 2018. "Prevalencia del patrón dactilar en los dermatoglifos de estudiantes universitarios de Jalisco, México". *Gaceta Internacional Ciencia Forense*, 27, 51-62. Acceso el 5 de febrero de 2023. <https://n9.cl/8153c4>
- Nieto, Lesley 2022. *Valor pericial del fenómeno posmortem del diente rosado en odontología forense*. Trabajo de investigación previa obtención del título de Odontóloga. Universidad Nacional de Chimborazo.
- Proaño, Johana. 2019. *Identificación humana mediante huellas labiales en alumnos que asisten a la clínica UCSG semestre A-2019*. Trabajo de investigación previa obtención del título de Odontóloga. Universidad Católica de Santiago de Guayaquil.
- Tamayo, Ángel. 2021. *Análisis rugoscópico para la identificación de género con fines forense*. 2021. Trabajo de investigación previa obtención del título de Odontólogo. Universidad Nacional de Chimborazo.
- Vásquez, War. 2020. *Metodología de la investigación. Manual del estudiante*. Ciudad Universitaria Santa Anita.

# Peritajes médico-legales en las lesiones genitales: delitos contra la libertad sexual y reproductiva en niñas y adolescentes

Medical-legal expertise in genital injuries: crimes against sexual and reproductive freedom in girls and adolescents

Jenny Elizabeth Sandoval Mera<sup>1</sup>  
Robinson Agustín Toapanta Jerez<sup>2</sup>

*Recibido: 02 de septiembre 2022*

*Aceptado: 04 de noviembre 2022*

*Publicado: 31 de diciembre 2022*

## Resumen

Los delitos contra la libertad sexual y reproductiva constituyen un problema de salud pública en Ecuador. Este artículo busca determinar la incidencia y características de las lesiones genitales, específicamente las himeneales, en niñas y adolescentes de acuerdo con los 300 peritajes médico-legales que reposan en Medicina Legal de Quito y Riobamba. Esta investigación es descriptiva y retrospectiva con enfoque mixto. Se escogieron estos peritajes ya que, además de ser los oficiales, no existe alguna otra información sobre la frecuencia de estas lesiones. Los resultados reflejan que el himen por desgarro reciente es el más frecuente con el 42 % de los casos y existe un aumento considerable de los delitos sexuales contra niñas y adolescentes. Las lesiones que resultan de un abuso sexual son diversas y dependen del tipo de ataque sexual.


**Palabras clave:** Adolescentes; delitos sexuales; himen; lesiones; niñas; peritajes.

## Abstract

Crimes against sexual and reproductive freedom constitute a public health problem in Ecuador. This article seeks to determine the incidence and characteristics of genital lesions, specifically hymenal lesions, in girls and adolescents according to the 300 medical-legal examinations at the Forensic Medicine of Quito and Riobamba. This research is descriptive and retrospective with a mixed approach. These reports were chosen because, besides being the official ones, there is no other information on the frequency of these injuries. The results show that the hymen due to recent tearing is the most frequent with 42% of the cases and that there is a considerable increase in sexual crimes against girls and adolescents. The injuries resulting from sexual abuse are diverse and depend on the type of sexual assault.

**Keywords:** Teenagers; sexual crimes; hymen; injuries; girls; expert reports

<sup>1</sup> Teniente de la Policía del Ecuador en el Departamento Médico Legal. Doctora en Medicina y Cirugía, especialista en Medicina Legal. [dra.jennysandoval@hotmail.com](mailto:dra.jennysandoval@hotmail.com). <https://orcid.org/0000-0002-6773-7977>.

<sup>2</sup> Teniente de la Policía del Ecuador en el Departamento Médico Legal. Doctor en Medicina y Cirugía, especialista en Medicina Legal. [dr.robinsontoapantajerez@hotmail.com](mailto:dr.robinsontoapantajerez@hotmail.com)  <https://orcid.org/0000-0001-9220-5051>.

## Introducción

Esta investigación partió de la preocupación por el aumento de los delitos contra la libertad sexual y reproductiva en niñas y adolescentes que acudieron a los departamentos médico- legales de la Policía Nacional del Ecuador. Durante siglos, estas formas de violencia han sido “normalizadas” y son consideradas fenómenos inherentes al “orden natural de las cosas”. Sin embargo, en los últimos 10 años se ha observado un creciente interés por erradicar este flagelo por parte de los organismos internacionales, autoridades, actores sociales y la academia. (Bernardo, Carbajal, & Contreras, 2020)

De acuerdo con la Organización Mundial de la Salud (OMS) los delitos contra la libertad sexual son una realidad cruel, muy frecuente y un problema urgente de salud pública. Es el resultado del uso intencionado de la violencia real o amenaza que ejerce una o varias personas contra otra, grupo o comunidad causando daño corporal; lesiones, muerte, trauma psicológico, anomalías del desarrollo y privaciones (Mejía, Bolaños, & Mejía, 2015). En la actualidad, hay un aumento de las denuncias por estas agresiones y mayores consultas a nivel hospitalario (Sacrosky, 2022).

En este artículo se entiende por abuso sexual aquella actividad sexual cometida por un adulto hacia un menor de edad o adolescente. A nivel mundial, cerca de 736 millones de mujeres, es decir, una de cada tres, han atravesado alguna forma de violencia física o sexual por parte de su cónyuge o una persona por fuera de núcleo social o familiar. El 30 % de esos casos ocurre en adolescentes entre los 15 y 19 años de edad según las cifras de la ONU Mujeres (2022).

En Ecuador se tiene un registro diario de 42 denuncias por violación, abuso y acoso sexual contra niñas, adolescentes y mujeres. Según la Fiscalía General del Estado (FGE 2022), cada día se receptan en promedio 14 denuncias por violación. Aproximadamente, 7 niñas menores de 14 años dan a luz todos los días como consecuencia de una violencia sexual.

Este estudio busca informar y concientizar de que el abuso sexual es un problema de salud pública que debe combatirse. Se busca determinar

cuáles son las acciones que deben tomarse en el caso de una denuncia y brindar información útil para la toma de decisiones en este nivel. Se parte del hecho de que el sistema penal ecuatoriano posee una debilidad que tiene origen, en parte, en la ausencia de trabajo coordinado entre los profesionales médicos y del derecho penal. A nivel interinstitucional no se tiene procesos ni protocolos estandarizados y validados científicamente para la realización de la pericia en casos de delitos contra la integridad sexual (Galarza, 2018)

Por tal motivo, este artículo aporta con datos reales sobre un problema que es subestimado y no comprendido. Se incluyeron datos estadísticos de las ciudades de Quito y Riobamba, para así generar un nivel de conciencia sobre el problema y, en cierta medida, encaminar los esfuerzos que conlleven a cambios en la normativa actual.

## Delitos sexuales

Los delitos sexuales hacen referencia a la violencia que impone una persona a otra, a mantener relaciones sexuales o prácticas análogas. De acuerdo con el Código Orgánico Integral Penal (COIP) será sancionado con una pena máxima cuando se trate de niñas, niñas, adolescentes, adultos mayores y personas discapacitadas. En los delitos sexuales, los bienes jurídicos que se encuentran validados por la ley son la libertad sexual humana o la moral pública (Mejía, Bolaños, & Mejía, 2015). Aunque no existe una definición sobre el concepto de lesión en el COIP, existen diferentes tipos penales que se pueden adaptar a una presunta agresión sexual, entre ellos:

Art. 167.- Estupro. La persona mayor de dieciocho años que recurriendo al engaño tenga relaciones sexuales con otra, mayor de catorce y menor de dieciocho años, será sancionada con pena privativa de libertad de uno a tres años [...]

Art. 171.- Violación. Es violación el acceso carnal, con introducción total o parcial del miembro viril, por vía oral, anal o vaginal; o la introducción, por vía vaginal o anal, de objetos, dedos u órganos distintos al miembro viril, a una persona de cualquier sexo.

## Himen

El himen es una membrana o tejido fino y elástico que se encuentra en el orificio superficial de la vagina. Está presente en la mayoría de las mujeres desde el nacimiento y tiene aberturas que permiten el paso del fluido menstrual (CuidatePlus, 2015).

### *Tipos de himen*

Existen dos tipos de himen, a saber:

- Normales: el tejido posee una abertura que se localiza en el centro, en la línea media o parte superior. En este tipo hay una subclasificación: anular, el orificio se ubica en el centro y está rodeado de una membrana con un ancho similar; semilunar, el orificio se encuentra en la parte superior del himen (obtiene su nombre por la membrana que tiene similitud a una media luna ubicada debajo del orificio); labial, existe un agujero alargado en la línea media del himen (en ambos lados existe una membrana que aparenta la apariencia de los labios) (CuidatePlus, 2015).
- Anómalos o atípicos: en este tipo hay una subclasificación: biperforado, se caracteriza porque posee un tabique que divide el orificio en dos pudiendo ser normales o pequeños: perforado, no presenta agujeros y se requiere de una cirugía para corregir la malformación ya que es muy grueso el tejido además, además, afecta al 0,1 de los recién nacidos; coraliforme, presenta una serie de extensiones que se colocan de manera similar a cómo se disponen los pétalos de una flor; hipertrofiado, el himen presenta un tamaño más grande de lo habitual (CuidatePlus, 2015).

## Aspectos médico legales

Es importante determinar si el himen se encuentra intacto o existe algún desgarro o ruptura. En el caso de un desgarro se debe determinar si es reciente o antiguo. Se considera que es reciente cuando ha ocurrido en menos de diez días, es antiguo si ha excedido ese período. En líneas generales, esta norma es prudente, aunque jueces y litigantes desean que los peritos y médicos establezcan si la ruptura ocurrió en cuestión de horas, días, semanas, meses o años. Incluso, se puede solicitar una biopsia del himen para determinar el tiempo de la ruptura. De acuerdo con Castro (2013), la edad de las lesiones transcurre desde las cero horas y lleva años de curación.

## Escala de gravedad de las diferentes lesiones genitales

Según Larkin *et al.* (2012) la prevalencia y gravedad de los delitos sexuales se han analizado comparando el daño de la agresión en el caso de relaciones sexuales consentidas. Esto evidencia que aquellas mujeres víctimas de agresión sexual sufrieron daños más graves que aquellas que mantuvieron relaciones consentidas.

Por otro lado, Kelly *et al.* (2013) realizaron una clasificación de varios casos apoyados en la severidad de las lesiones en los genitales, fuese por agresión sexual o relación consensual. Utilizando una lupa y azul de toluidina, generaron un instrumento de 12 factores que clasifica en 5 tipos la gravedad. De esta manera, se puede distinguir las lesiones en pacientes que resultan de una agresión sexual, de aquellas lesiones en relaciones consentidas.

**Tabla 1**

Escala de gravedad de las lesiones genitales

ESCALA DE GRAVEDAD DE LESIONES GENITALES					
	Tipo 1	Tipo 2	Tipo 3	Tipo 4	Tipo 5
Inflamación	(-) (0)	+ Medio (1)		++ Significante (2)	
Cambios de color (eritema o contusión)	(-) (0)	+ Rosado/Rojo (1)		++ Eritema Significante (2)	Violáceo (3)
Lesión Tisular (abrasión hasta desgarró)	(-) (0)	Superficia: visualizado con colposcopio o azul de toluidina (1)	Medio: Abrasioncs lineales en la epidermis bajo Inspección (2)	Moderado: Abrasioncs profundas y anchas en la epidermis (3)	Severo: Desgarro hasta tejido subcutáneo o más profundo (4)
Himno o introito vaginal		(-) (0)	Desgarro incompleto (2)	Desgarro completo (3)	Desgarro completo extendido hasta el introito (4)
Azul de toluidina		(-) (0)	(-) Absorción plana o puntada (1)	(+) Absorción específica (2)	
	Integridad tisular Clase A		Alteración tisular Clase B		

Fuente: Kelly *et al.* 2013.

## Metodología

La presente investigación parte del método descriptivo y retrospectivo con enfoque cuantitativo. Se realizó en las unidades médico-legales de la Policía Nacional del Ecuador de la zona 9 y zona 6 (Quito y Riobamba) durante junio de 2021 y junio de 2022. Se analizaron 300 peritajes médico-legales-ginecológicos por lesiones en el

himen considerados como delitos contra la libertad sexual y reproductiva contra las niñas y adolescentes. La información fue obtenida de los informes médicos de la FGE y se registraron los datos en una tabla de Microsoft Excel. En este artículo se presentan algunos componentes descritos y evidenciados con base a la escala de

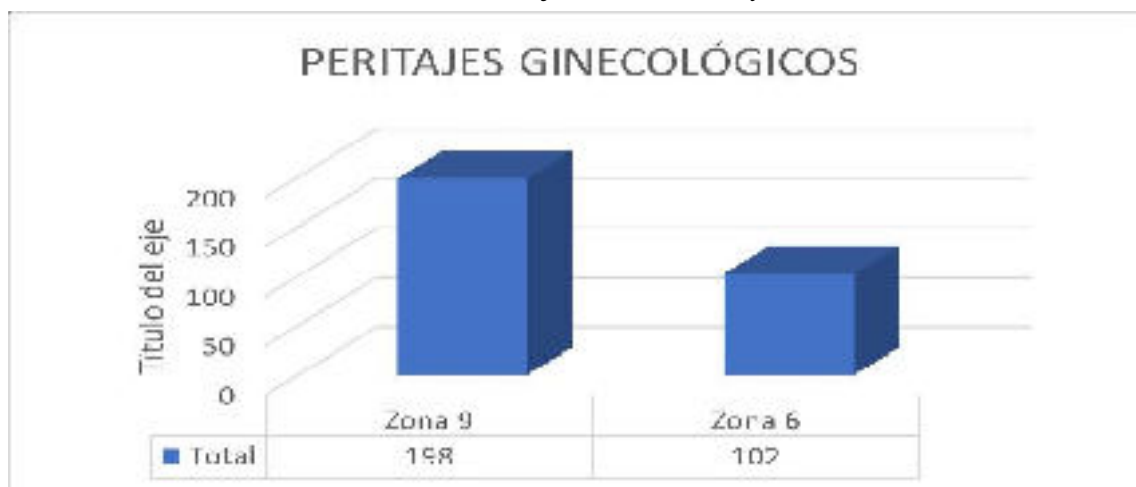
gravedad de las lesiones genitales y del himen que constan en los informes médico-legales de la Policía Nacional.

## Resultados

De acuerdo con el gráfico que sigue, del total de peritajes la zona 9 (Quito) tiene un mayor porcentaje de casos reconocidos en relación con la zona 6 (Riobamba)

Gráfico 1

Peritajes de las Zonas 6 y 9



**Fuente:** Tomado de los registros de Medicina Legal.

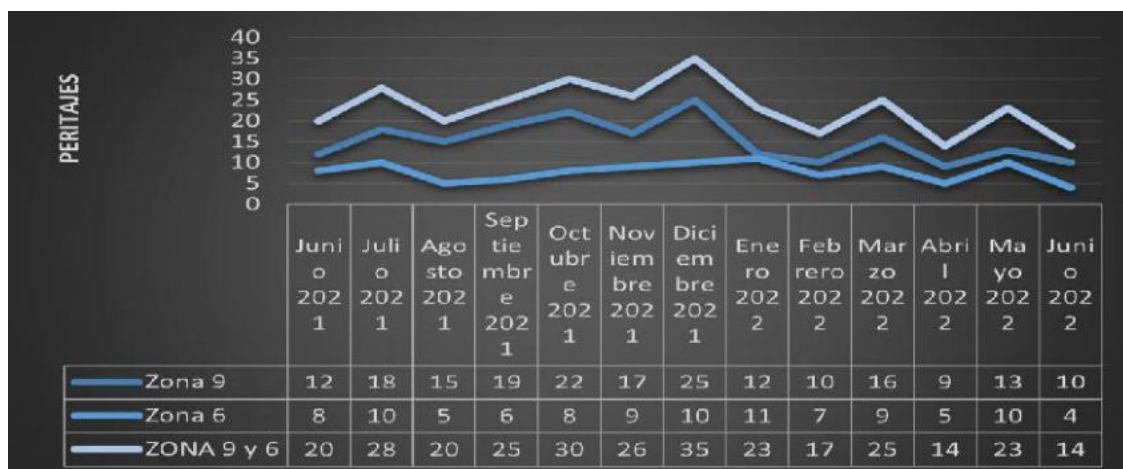**Elaboración:** por los autores

Del período en estudio, diciembre de 2021 concentra el mayor porcentaje de peritajes realizados, mientras que, abril y junio de 2022 tienen el menor porcentaje de la zona 9 y 6. De

acuerdo con el gráfico 2, hay un aumento de peritajes relacionados a la libertad sexual en niñas y adolescentes.

**Gráfico 2**

Peritajes médico-legal-ginecológico de las Zonas 6 y 9



**Fuente:** Tomado de los registros de Medicina Legal.

**Elaboración:** por los autores

En los peritajes dónde se apreció lesiones en el himen, se realizó una clasificación de acuerdo con las lesiones recientes (en los 10 días posteriores al evento) y lesiones antiguas (más de 10 días). Los

resultados reflejan que la lesión de himen con mayor porcentaje fue el desgarro reciente con el 42 %. Los desgarros antiguos corresponden al 12 % y las carúnculas mirtiformes con lesiones recientes con un 11 %

**Tabla 4**

Clasificación del himen con lesiones durante el peritaje médico-legal ginecológico

**Porcentaje de lesiones himeneales encontradas durante el peritaje ginecológico**

	Peritajes	%
Himen con un desgarro reciente	125	42%
Himen dilatable con lesiones recientes	67	22%
Himen con un desgarro antiguo y lesiones recientes	40	13%
carúnculas mirtiformes con lesiones recientes	33	11%
Himen con un desgarro antiguo	35	12%

**Fuente:** Tomado de los registros de Medicina Legal.

**Elaboración:** por los autores

**Conclusiones**

El peritaje médico-legal es un procedimiento de trascendencia judicial que es requerido por las autoridades de Ecuador. Si existe

alguna sospecha de abuso sexual sobre alguna persona, la autoridad competente designará a un

especialista para que se encargue de la valoración clínica de esa persona.

Se logró determinar que, entre junio de 2021 y junio de 2022, existe un aumento en los peritajes médicos-legales-ginecológicos siendo una de las razones la ausencia de denuncias de los casos de violencia sexual por miedo a las repercusiones que puedan tener las víctimas. La lesión que más se encontró en los reconocimientos ginecológicos fue el himen con desgarramiento reciente.

En el estudio de Hinojosa y González (2013) los resultados en relación con la morfología del himen se encuentran muy relacionados con esta investigación. Predominan el himen anular con el 35 % y las carúnculas mirtiformes con el 13 %, a diferencia del coroliforme con el 28 %. Es decir, la forma del himen presenta diferencias, aumenta en frecuencia tanto en el festoneado como en el coroliforme.

Pacheco (2005), evidenció mediante 248 evaluaciones, la integridad sexual de niñas entre los 6 y 17 años. El 76,8 % de los casos presentaron ausencia de lesiones himeneales de los cuales, el 34,8 % presenta himen íntegro. Así mismo, el 36,8 % de casos fue calificado de himen dilatado por presentar una elasticidad aumentada y un tamaño amplio, mientras que, el 5,1% fue relacionado a la presencia de carúnculas mirtiformes

Medicina Legal en Ecuador proporciona los medios científicos y técnicos imprescindibles para una definición precisa, que se actualiza constantemente de acuerdo con los informes internacionales. Además, un certificado médico-legal de lesión del himen es útil para clasificar a un violador.

## Bibliografía

- Bernardo, C. E., Carbajal, Y. M., & Contreras, V. R. (2020). Metodología de la investigación. *USMP*, 1-137.
- Castro, D. (2013). Investigación de los Delitos Sexuales Violación. Conceptos Médico

Legales. *Sexología Forense*, 15-28. Obtenido de <http://www.bvs.hn/Honduras/SexologiaForense/pdf/SexologiaForense-2.pdf>

COIP. (2022). *CÓDIGO ORGÁNICO INTEGRAL PENAL, COIP*. Obtenido de [https://www.defensa.gob.ec/wp-content/uploads/downloads/2021/03/COIP\\_act\\_feb-2021.pdf](https://www.defensa.gob.ec/wp-content/uploads/downloads/2021/03/COIP_act_feb-2021.pdf)

CuidatePlus. (2015). *Himen*. Obtenido de <https://cuidateplus.marca.com/sexualidad/diccionario/himen.html>

Fiscalía General del Estado. (2022). *DENUNCIA EN LÍNEA VIOLENCIA CONTRA LA MUJER Y EL NÚCLEO FAMILIAR*. Obtenido de <https://www.fiscalia.gob.ec/denuncia-en-linea-violencia-contra-la-mujer/>

Galarza, M. (2018). *Eficacia del uso de la escala de gravedad de lesiones genitales (GISS) en comparación con la observación simple directa durante el examen sexológico forense en presuntas víctimas de violencia sexual, mayores de 12 años, en la UAPI Flagrantes – Quito, en e*. Obtenido de <http://www.dspace.uce.edu.ec/bitstream/25000/18001/1/T-UCE-0006-CME-095-P.pdf>

Galarza, M., Quintana, J., Cáceres, V., Olivo, F., & Lucena de Ustáriz, M. (2022). Aplicación de la escala de gravedad de lesiones genitales en víctimas de violencia sexual. *Anatomía Digital*, 5(2), 125-138. doi:<https://doi.org/10.33262/anatomiadigital.v5i2.1679>

Hinojosa, K. (2013). *Tipos de lesiones más frecuente descritos en los certificados ginecológicos realizados en el centro de*



- atención integral Toluca.* 1-95: Universidad Autónoma de México. =sci\_arttext&pid=S1025-55832005000400004
- Kelly, D., Larkin, H., Cosby, C., & Paolinetti, L. (2013). Derivation of the Genital Injury Severity Scale (GISS): a concise instrument for description and measurement of external female genital injury after sexual intercourse. *J Forensic Leg Med*, 20(1), 724-31. doi:10.1016/j.jflm.2013.04.012
- Larkin H, C. C. (2012). A pilot study to test the differential validity of a genital injury severity scale, in development for use in forensic sexual assault examinations. *Journal of Forensic Nursing*, 8, 20-38.
- Martinez, R. (2021). *En Ecuador se registran al día un promedio de 42 denuncias por violación, abuso y acoso sexual a niñas y mujeres.* Obtenido de Plan Internacional: <https://plan.org.ec/ecuador-registra-alto-promedio-de-denuncias-por-violacion-abuso-y-acoso-sexual/>
- Mejía, U., Bolaños, J., & Mejía, A. (2015). Delitos contra la libertad sexual. *Acta Med Per*, 32(4), 169-172. Obtenido de [http://www.scielo.org.pe/scielo.php?script=sci\\_arttext&pid=S1728-59172015000300007](http://www.scielo.org.pe/scielo.php?script=sci_arttext&pid=S1728-59172015000300007)
- ONU Mujeres. (03 de febrero de 2022). *Hechos y cifras: Poner fin a la violencia contra las mujeres.* Obtenido de <https://www.unwomen.org/es/what-we-do/ending-violence-against-women/facts-and-figures>
- Pacheco, J. (2005). Lesiones del himen en la determinación médico legal de la integridad sexual. *An. Fac. med*, 66(4), 274-281. Obtenido de [http://www.scielo.org.pe/scielo.php?script=sci\\_arttext&pid=S1025-55832005000400004](http://www.scielo.org.pe/scielo.php?script=sci_arttext&pid=S1025-55832005000400004)
- Sacroisky, G. (2022). *Abuso Sexual Infantil.* Obtenido de IntraMED: <https://www.intramed.net/contenido/ver.asp?contenido=18314>
- UNICEF. (2020). *La violencia contra niñas, niños y adolescentes tiene severas consecuencias a nivel físico, psicológico y social.* Obtenido de <https://www.unicef.org/ecuador/comunicados-prensa/la-violencia-contra-ni%C3%B1as-y-adolescentes-tiene-severas-consecuencias-nivel>